ΣΥΜΒΑΜΑΤΑ ΚΑΤΑ ΤΗΝ ΑΦΑΙΡΕΣΗ ΤΩΝ ΣΩΦΡΟΝΙΣΤΗΡΩΝ ΚΑΙ ΤΡΟΠΟΙ ΑΝΤΙΜΕΤΩΠΙΣΗΣ ΤΟΥΣ

Αποστόλογλου Βαρβάρα[1], Τιμπλαλέξης Δημήτρης[2], Μπαμπλή Ελένη[1], Νταμπαράκης Νίκος[3]

1. Προπτυχιακή Φοιτήτρια Οδοντιατρικής Σχολής Α.Π.Θ, 2. Προπτυχιακός Φοιτητής Οδοντιατρικής Σχολής Α.Π.Θ
3. Επίκουρος Καθηγητής Οδοντοφατνιακής Χειρουργικής, Χειρουργικής Εμφυτευματολογίας και Ακτινολογίας Α.Π.Θ

Εισαγωγή

Η εξαγωγή των σωφρονιστήρων αποτελεί μια τεχνικά ευαίσθητη διαδικασία, καθώς επηρεάζεται σημαντικά από την εμπειρία του επεμβαίνοντα, τον βαθμό δυσκολίας της επέμβασης, την σχετική δυσχέρεια στην πρόσβαση της περιοχής, τις ανατομικές ιδιομορφίες, καθώς και άλλους παράγοντες που έχουν να κάνουν με την ηλικία, το φύλο και το ιατρικό ιστορικό. Επιπλοκές παρατηρούνται συχνότερα στην κάτω γνάθο και σε ποσοστό από 12-22%. Οι κυριότερες επιπλοκές είναι: το ξηρό φατνίο, μετεγχειρητικές λοιμώξεις, οίδημα και αιμάτωμα, αιμορραγίες, τραυματισμός νεύρων, στοματοκολπική επικοινωνία, κάταγματα οστού ή ριζών, εξαρθρήματα, προώθηση ριζών στα μαλακά μόρια ή το ιγμόρειο, υποδόριο εμφύσημα, τραυματισμός γειτονικών δοντιών. Σκοπός της εργασίας είναι η παρουσίαση αυτών των συμβαμάτων αλλά και η αντιμετώπισης τους.

Παρεκτόπιση ριζών και δοντιών εντός παρακείμενων ανατομικών χώρων

Η παρειογλωσσική φορά του εγκλείστου δοντιού, η διάτρηση του γλωσσικού φλοιώδους πετάλου, η άσκηση υπερβολικής ή ανεξέλεγκτης δύναμης, οι ακατάλληλοι χειρουργικοί χειρισμοί καθώς και ο ανεπαρκής κλινικός και απεικονιστικός έλεγχος αποτελούν τους σημαντικότερους παράγοντες οι οποίοι είναι δυνατόν να οδηγήσουν σε ιατρογενή **παρεκτόπιση** ενός δοντιού εντός παρακείμενων ανατομικών χώρων. Το **ιγμόρειο άντρο** για τους εγκλείστους άνω γομφίους και ο **υπογνάθιος χώρος** για τους εγκλείστους κάτω γομφίους αποτελούν τις συνηθέστερες θέσεις ιατρογενούς παρεκτόπισης. Σπανιότερα μπορεί να συμβεί παρεκτόπιση εντός του υποκροτάφιου βόθρου, του πτερυγογναθιαίου διαστήματος καθώς και στους βρόγχους έπειτα από κατάποση του εξαχθέντος δοντιού.

Αντιμετώπιση : Η συνηθέστερη αντιμετώπιση είναι η **χειρουργική αφαίρεση** των παρεκτοπισμένων δοντιών/ριζών. Ωστόσο, οι διακλυσμοί με φυσιολογικό ορό μπορεί να επιτρέψουν στο δόντι ή τη ρίζα που έχει προωθηθεί στο ιγμόρειο να εξέλθει μέσω του φατνίου. Στην περίπτωση που κατά τη διάρκεια της εξαγωγής ο έγκλειστος τρίτος γομφίος γλιστρήσει κάτω από τον γλωσσικό βλεννογόνο, απαιτείται εφαρμογή άμεσης εξωτερικής πίεσης κάτω από την κάτω γνάθο, από πίσω προς τα εμπρός και πάνω οπότε το δόντι θα επανέλθει κάτω από το βλεννογόνο της γλωσσικής πλευράς, όπου με τη βοήθεια του δείκτη του άλλου χεριού ελέγχεται και αφαιρείται.

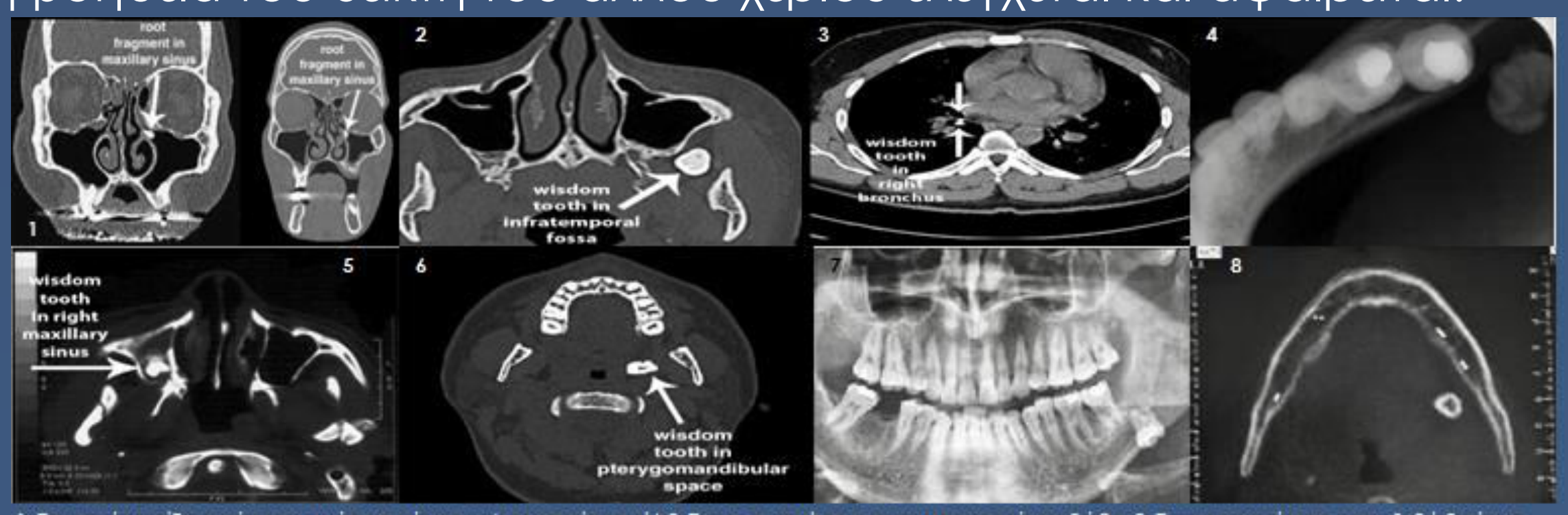
1
2
3
4
5
6
7
8
wisdom tooth in infratemporal fossa
wisdom tooth in right bronchus
wisdom tooth in right maxillary sinus
wisdom tooth in pterygomandibular space

1. Σπασμένη ρίζα εντός του ιγμόρειου άντρου(μετωπιαία τομή) 2. Σωφρονιστήρας στον υποκροτάφιο βόθρι 3. Σωφρονιστήρας στον δεξιό βρόγχο 4.Ακτινογραφία δήξεως στην οποία απεικονίζεται ο #38 εντός των μαλακών μορίων του εδάφους του στόματος 5.Τρίτος γομφίος στο ιγμόρειο άντρο (εγκάρσια τομή) 6. Σωφρονιστήρας στο πτερυγογναθιαίο διάστημα 7.Ψηφιακή Πανοραμική Ακτινογραφία στην οποία διαπιστώθηκε η ύπαρξη του #38 ανεστραμμένου, με τη μύλη του να έχει φορά προς το κάτω χείλος του σώματος της κάτω γνάθου 8. Εγκάρσια τομή CBCT με τον έγκλειστο #38 εντός των μαλακών μορίων του εδάφους του στόματος (Πηγή: http://www.teethremoval.com/complications.html (για τις φωτογραφίες 1,2,3,5,6), http://www.haoms.org/haomsjournal/2013teyxos2_article5.pdf (για τις φωτογραφίες 4, 7, 8).

Τραυματισμός νεύρων

Κατά την εξαγωγή των εγκλείστων ή ημιεγκλείστων τρίτων γομφίων της κάτω γνάθου είναι δυνατόν να συμβεί τραυματισμός του γλωσσικού ή του κάτω φατνιακού νεύρου. Η συχνότητα τραυματισμού των νεύρων αυτών ποικίλει στις διάφορες μελέτες και κυμαίνεται για το **κάτω φατνιακό** από **0,4-7,1%**, ενώ για το **γλωσσικό** τα αντίστοιχα ποσοστά κυμαίνονται από **0,6-22%**. Στις περισσότερες από τις περιπτώσεις αυτές πρόκειται
για υπαισθησίες των αντίστοιχων νεύρων, οι οποίες στην πλειονότητα των περιπτώσεων διαρκούν για
μικρό χρονικό διάστημα και στις περισσότερες περιπτώσεις αποκαθίστανται πλήρως. Ο τραυματισμός των νεύρων αυτών οφείλεται κυρίως στην ελλιπή προεγχειρητική μελέτη της κάθε περίπτωσης ή στην εγχειρητική
τεχνική που χρησιμοποιείται για την εξαγωγή των δοντιών αυτών καθώς επίσης και σε δόντια που εξαιτίας
βαθιάς έγκλεισης τα ακρορριζία τους γειτνιάζουν με το κάτω φατνιακό νεύρο. Άλλοι παράγοντες κινδύνου για τον τραυματισμό του γλωσσικού νεύρου είναι η ηλικία του ασθενή, η διάρκεια της επέμβασης καθώς και η εμπειρία του επεμβαίνοντος.

Αντιμετώπιση: Η υπαισθησία των νεύρων **είτε παρέρχεται αυτόματα** μετά από κάποιο χρονικό διάστημα **είτε είναι μόνιμη**.

Κατάγματα οστού και ριζών

Τα **κατάγματα** στα οστά των **γνάθων** οφείλονται σε έλλειψη εμπειρίας του επεμβαίνοντος, σε χρήση ακατάλληλων εργαλείων και στον ανεπαρκή έλεγχο της περίπτωσης όπως στην περίπτωση ύπαρξης κυστικών αλλοιώσεων που συνδέονται με τον έγκλειστο ή ατροφίας της κάτω γνάθου. Είναι ένα σπάνιο σύμβαμα της τάξης του **0,2% με 0,3%**. Η θραύση ριζών παρατηρείται συχνότερα χωρίς τη δημιουργία ιδιαίτερων επιπλοκών. Μια συχνή επιπλοκή είναι το κάταγμα του γναθιαίου κυρτώματος κατά την εξαγωγή του άνω σωφρονιστήρα.

Αντιμετώπιση: Η αντιμετώπιση των **καταγμάτων των γνάθων** περιλαμβάνει τη διαγναθική ακινητοποίηση και πρέπει να γίνεται από ειδικό **γναθοχειρουργό**. Οι **ρίζες** που έχουν υποστεί θραύση **αφαιρούνται χειρουργικά** από τον οδοντίατρο. Εάν σπάσει ένα μικρό τμήμα από το ακρορρίζιο και βρίσκεται πολύ βαθιά μπορεί να αφεθεί χωρίς αντιμετώπιση εάν κριθεί ότι η αφαίρεση του είναι εξαιρετικά δύσκολη.

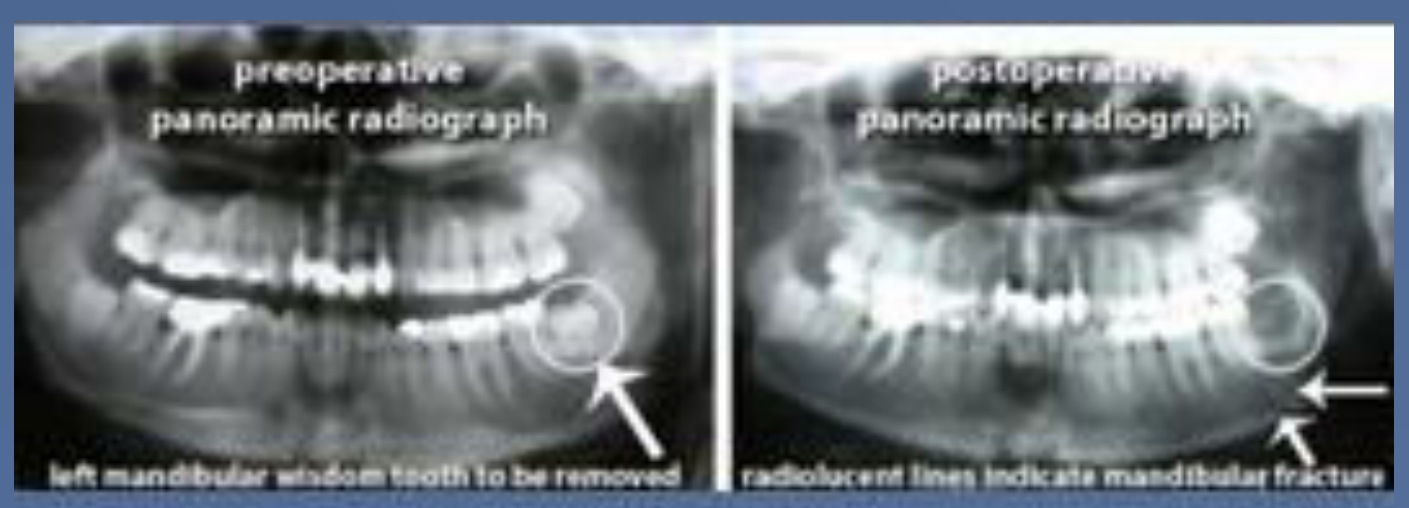
preoperative panoramic radiograph
left mandibular wisdom tooth to be removed
postoperative panoramic radiograph
radiolucent lines indicate mandibular fracture

Κάταγμα κάτω γνάθου μετά την εξαγωγή του τρίτου γομφίου (Πηγή: http://www.teethremoval.com/complications.html)

Πόνος

Ο μετεγχειρητικός **πόνος** είναι το **συχνότερο σύμπτωμα**. Ο πόνος εμφανίζεται σχεδόν αμέσως μετά την πάροδο της τοπικής αναισθησίας, διαρκεί συνήθως και την πρώτη μετεγχειρητική ημέρα και στη συνέχεια υποχωρεί σημαντικά. Η ένταση του πόνου εξαρτάται άμεσα από την έκταση του χειρουργικού τραύματος και από την ιδιοσυστασία του ασθενή. Ο συνήθης πόνος δεν θεωρείται επιπλοκή. Αντίθετα, ο έντονος και επίμονος πόνος αποτελεί ένδειξη παρουσίας κάποιου προβλήματος όπως δημιουργία αιματώματος, ξηρό φατνίο, κάκωση δεύτερου γομφίου κατά τη διάρκεια της επέμβασης, κακώσεις σκληρών και μαλακών ιστών, τραυματισμός συνδέσμων της κροταφογναθικής άρθρωσης.

Αντιμετώπιση: Για το συνήθη μετεγχειρητικό πόνο χρησιμοποιούνται **μη στεροειδή αντιφλεγμονώδη αναλγητικά**. Εάν ο πόνος οφείλεται σε κάποιο από τα παραπάνω προβλήματα τότε πρέπει να γίνει η αντιμετώπιση αυτών των προβλημάτων.

Τρισμός

Ο **τρισμός** στις διάφορες στατιστικές μελέτες κυμαίνεται από **2-4,2%**. Εμφανίζεται σε περιπτώσεις συνύπαρξης **αιματώματος** ή από **τραυματισμό του τένοντα του κροταφίτη μυός**. Επίσης, σοβαρού βαθμού τρισμός μπορεί να προκληθεί από **λοίμωξη** κυρίως στο υπομασητήριο διάστημα. Ακόμη μπορεί να οφείλεται σε τραυματισμό του έσω πτερυγοειδή μυ κατά την εφαρμογή της στελεχιαίας αναισθησίας του κάτω φατνιακού νεύρου.

Αντιμετώπιση: Εφαρμογή **θερμών επιθεμάτων** και **κινησιοθεραπεία** που διευκολύνεται με τη χορήγηση αναλγητικών. Εάν ο τρισμός οφείλεται σε αιμάτωμα ή λοίμωξη τότε πρέπει να αντιμετωπιστούν και αυτές οι επιπλοκές ξεχωριστά.

Οίδημα- Αιμάτωμα

Το οίδημα είναι το **δεύτερο σε συχνότητα σύμπτωμα**. Μετά την αφαίρεση του σωφρονιστήρα αναπτύσσεται **οίδημα περιορισμένης** συνήθως **έκτασης** στην αντίστοιχη περιοχή του προσώπου. Μεγαλύτερο οίδημα οφείλεται συνήθως στην δημιουργία αιματώματος. Επίσης μεγάλου μεγέθους οίδημα εμφανίζεται σε περιπτώσεις δύσκολων εξαγωγών, εκτεταμένης οστεκτομής ή τραυματισμού των μαλακών μορίων της περιοχής του χειρουργικού τραύματος.

Αντιμετώπιση: Συνήθως **υποχωρεί σε 3-4 ημέρες**. Αν το οίδημα οφείλεται σε αιμάτωμα γίνεται αφαίρεση ραμμάτων και συστήνονται υπόθερμες στοματοπλύσεις με φυσιολογικό ορό. Η χορήγηση πρωτεολυτικών ενζύμων σε συνδυασμό με χορήγηση αντιβιοτικών θα βοηθήσουν στην απορρόφηση του αιματώματος. Σε περίπτωση δημιουργίας αποστήματος απαιτείται διάνοιξη και παροχέτευση.

Ξηρό Φατνίο (Φατνιακή Οστεΐτις)

Πρόκειται για παλλόμενο, **ισχυρό πόνο** μέρες **μετά την εξαγωγή** ως αποτέλεσμα εντοπισμένης βακτηριακής μόλυνσης και μεταγενέστερης ινωδόλυσης .Φαίνεται να επηρεάζεται από : 1)την αυξημένη ηλικία ,2)το φύλο (συχνότερα στις γυναίκες), 3)το κάπνισμα, 4)τη διάρκεια της επέμβασης, 5)την ύπαρξη περιστεφανίτιδας,
6)τη λήψη αντισυλληπτικών από του στόματος. Εμφανίζεται σε **ποσοστό 0,3-26 %.**

Αντιμετώπιση : Τοποθετείται βύσμα βάμβακος με ευγενόλη στο φατνίο κάθε 24ώρες μέχρι να εξαλειφθεί ο πόνος, είτε φύραμα οξειδίου του ψευδαργύρου με ευγενόλη για 5 μέρες, είτε γάζα ιωδοφορμίου.

Μετεγχειρητικές λοιμώξεις

Εμφανίζονται σε **ποσοστό 0,8-4,2 %.** Στους άνω τρίτους γομφίους **μπορεί να επεκταθούν** είτε στον παρειακό είτε στον κροταφικό χώρο και στα ιγμόρεια, ενώ στους κάτω τρίτους γομφίους επεκτείνονται προς τον παρειακό, πτερυγογναθιαίο, φαρυγγικό, υπογνάθιο χώρο, στους μασητήριους μύες, τους οπισθοφαρυγγικούς ιστούς ακόμη και στο μεσοθωράκιο.

Αντιμετώπιση : Χορηγείται **αντιβιοτική αγωγή**, η επιλογή της οποίας εξαρτάται από την κάθε περίπτωση. Μπορεί να χορηγηθεί πενικιλλίνη, αμοξυκιλλίνη, μετρονιδαζόλη ή κλινδαμυκίνη.

Ιγμορίτιδα (Πηγή: http://upload.wikimedia.org/wikipedia/commons/thumb/4/45/RtmaxsinfectteethCT.png/220px-RtmaxsinfectteethCT.png)

Αιμορραγίες

Συμβαίνουν σε **ποσοστό 0,2-5,8 %**, κυρίως σε ενσφηνωμένα δόντια, δόντια με κλίση και μεγάλους ηλικιακά ασθενείς. Τα **αίτια** είναι είτε **τοπικά**, δηλαδή τραυματισμός μαλακών μορίων ή αγγείων, είτε **συστηματικά**, όπως αιμορροφιλίες τύπου Α,Β καθώς και η νόσος Von Villebrand.

Αντιμετώπιση : Σε περίπτωση **τοπικών αιτιών** γίνεται **περιποίηση του τραύματος** με αποστειρωμένες γάζες καθώς **και συρραφή** του τραύματος όπου αυτό απαιτείται, ενώ για περιπτώσεις **συστηματικών αιτιών** γίνεται **επαγωγή ανοσολογικής ανοχής**.

Τραυματισμός γειτονικών δοντιών

Καταλαμβάνουν **μικρό ποσοστό** των συμβαμάτων (**0,3-0,4 %**). Οι οδοντιατρικές αποκαταστάσεις ή τα παρακείμενα δόντια που βρίσκονται δίπλα στο σημείο όπου γίνεται η εξαγωγή μπορεί να υποστούν βλάβη από **λάθος χειρισμό των εργαλείων** κατά την επέμβαση.

Αντιμετώπιση : **Σωστή χρήση** των χειρουργικών **εργαλείων** από τον επεμβαίνοντα και **καίρια αφαίρεση οστού**.

Στοματοκολπική επικοινωνία

Πρόκειται για παθολογική κατάσταση κατά την οποία έχουμε **άμεση επικοινωνία του ιγμορείου άντρου με την στοματική κοιλότητα**. Δημιουργείται συνήθως **μετά από εξαγωγές οπισθίων δοντιών της άνω γνάθου**. Εμφανίζεται σε **ποσοστό 0,008-0,3 %** και μπορεί να μετατραπεί σε συρίγγιο αν δεν αντιμετωπιστεί.

Αντιμετώπιση : Αν η στοματοκολπική επικοινωνία που δημιουργηθεί είναι **μικρότερη των 2mm** τότε **θεραπεύεται χωρίς καμιά ενέργεια**. Αν είναι **μεγαλύτερη** τότε πρέπει να γίνει **άμεση σύγκλειση της επικοινωνίας**.

Εξάρθρημα Κροταφογναθικής Άρθρωσης

Μπορεί να συμβεί κατά την ευρεία και παρατεταμένη διάνοιξη του στόματος για οδοντιατρικές πράξεις. Στο εξάρθρημα ο κόνδυλος της κάτω γνάθου μεταφέρεται συνήθως μπροστά και επάνω από το πρόσθιο αρθρικό φύμα με διάταση του αρθρικού θυλάκου. Συμβαίνει σπάνια κατά την οδοντιατρική πράξη.

Αντιμετώπιση : Ο οδοντίατρος θα πρέπει ο ίδιος να λαμβάνει τα κατάλληλα μέτρα για την αποτροπή του, να προσπαθεί ο ίδιος για άμεση ανάταξή του σε περίπτωση συμβάντος, ενώ σε δύσκολες περιπτώσεις να φροντίζει ο ίδιος για την παραπέρα αντιμετώπιση του ασθενούς.

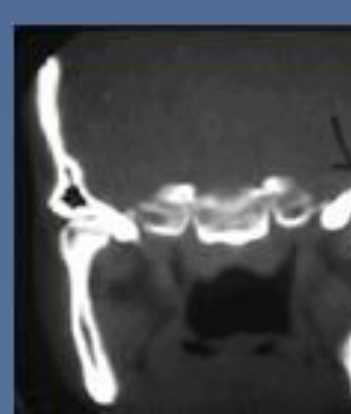

Εξάρθρημα κροταφογναθικής άρθρωσης (Πηγή: http://www.pagni.gr:8081/gnathoxeir/pathis19.gif)

Άλλα συμβάματα

Εκτός από τα προαναφερθέντα συμβάματα εμφανίζονται σπανιότερα : υποδόριο ή υποβλεννογόνιο εμφύσημα, οστεομυελίτιδα, πρόπτωση του λιπώδους σώματος της παρειάς, θραύση εργαλείων εντός των ιστών, ψευδοανεύρυσμα της προσωπικής αρτηρίας, υπομασητήριο απόστημα. Επίσης χρειάζεται ιδιαίτερη προσοχή στη διαχείριση ασθενών ειδικών κατηγοριών για την αποφυγή ανεπιθύμητων επιπλοκών όπως βακτηριακή ενδοκαρδίτιδα και οστεονέκρωση.

Συμπεράσματα

Οι μετεγχειρητικές επιπλοκές που παρατηρούνται μετά τη χειρουργική κυρίως εξαγωγή των σωφρονιστήρων περιλαμβάνουν σχηματισμό αιματωμάτων, δημιουργία οστεΐτιδας, ξηρού φατνίου, πόνο, αιμορραγία, οίδημα, τρισμό , κατάγματα, λοιμώξεις, παρεκτοπίσεις δοντιών, εξάρθρημα καθώς και άλλες σπανιότερες. Ο οδοντίατρος θα πρέπει να λαμβάνει όλα τα απαραίτητα μέτρα προκειμένου να αποτρέψει την εμφάνιση των επιπλοκών αλλά και να είναι σε θέση να αναγνωρίσει και να αντιμετωπίσει τις επιπλοκές όταν αυτές συμβούν. Είναι πολύ σημαντικό να παραπέμπει τα περιστατικά σε κάποιον ειδικότερο όταν δεν είναι σε θέση να τα αντιμετωπίσει ο ίδιος.

Βιβλιογραφία

1.Λαζαρίδης Κ, Τηλαβερίδης Ι, Λαζαρίδης Ν. Αίτια εξαγωγής και μετεγχειρητικές επιπλοκές μετά από εξαγωγές εγκλείστων και ημιεγκλείστων σωφρονιστήρων της κάτω γνάθου. Αρχεία Ελληνικής Στοματικής και Γναθοπροσωπικής Χειρουργικής. 2002; *3(2): 107 – 113*
2.Χατζηπέτρος Ε, Χριστόπουλος Π, Παυλή Μ, Δαμάσκος Σ, Τσιχλάκης Κ. Ιατρογενής παρεκτόπιση έγκλειστου κάτω τρίτου γομφίου. Αρχεία Ελληνικής Στοματικής και Γναθοπροσωπικής Χειρουργικής. 2013; 2: 117-112
3.Babu C, Praveen B, Pattathan RK, Desai R, Shubha AB. Factors Influencing Lingual Nerve Paraesthesia Following Third Molar Surgery. J Maxillofac Oral Surg. 2013; 12(2): 168–172
4.Blondeau F, Daniel NG. Extraction of Impacted Mandibular Third Molars: Postoperative Complications and Their Risk Factors. J CDA. 2007; 73(4): 325-325e
5. Huang Y, Chen CM, Chang SW, Yang CF, Chen CH, Chen CM. Surgical management of accidentally displaced mandibular third molar into the pterygomandibular space: a case report. J *Med Sci . 2007; 23 (7): 370-374*
6. Bui CH, Seldin EB, Dodson TB. Types, frequencies, and risk factors for complications after third molar extraction. J Oral Maxillofac Surg. 2003;61(12):1379-89.
7. Pitekova L, Satko I, Novotnakova D. Complications after third molar surgery. Bratisl Lek Listy. 2010; 111 (5): 296-298
8. Contar CM, Oliveira P, Kanegusuku K, Berticelli RS, Alanis LR, Machado MA. Complications in third molar removal: A retrospective study of 588 patients. Med Oral Patol Oral Cir Bucal. 2010;15 (1):e74-8.
9. Bouloux GF, Steed MB, Perciaccante VJ. Complications of third molar surgery. Oral Maxillofacial Surg Clin N Am. 2007; 19(1): 117-128